

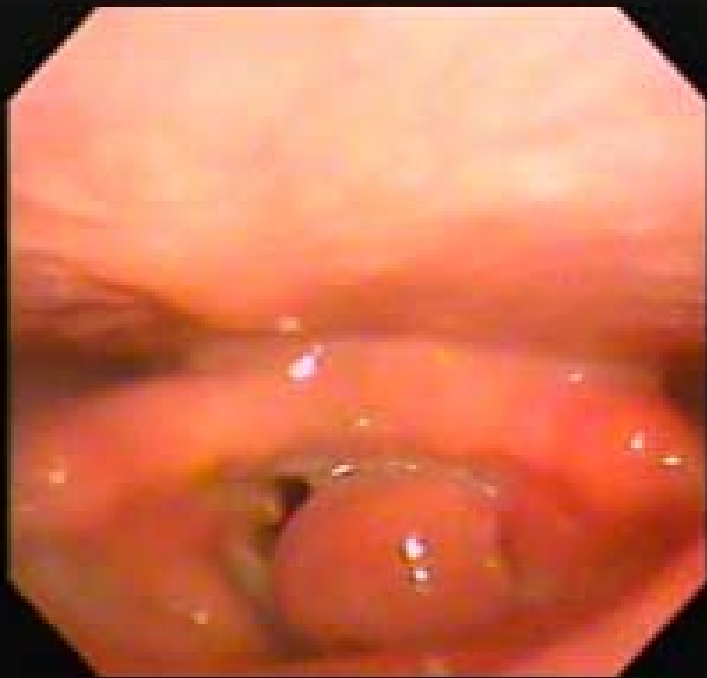声門部振子様血管腫の治療経験

上越総合病院耳鼻咽喉科

五十嵐良和

症例 45歳 女性

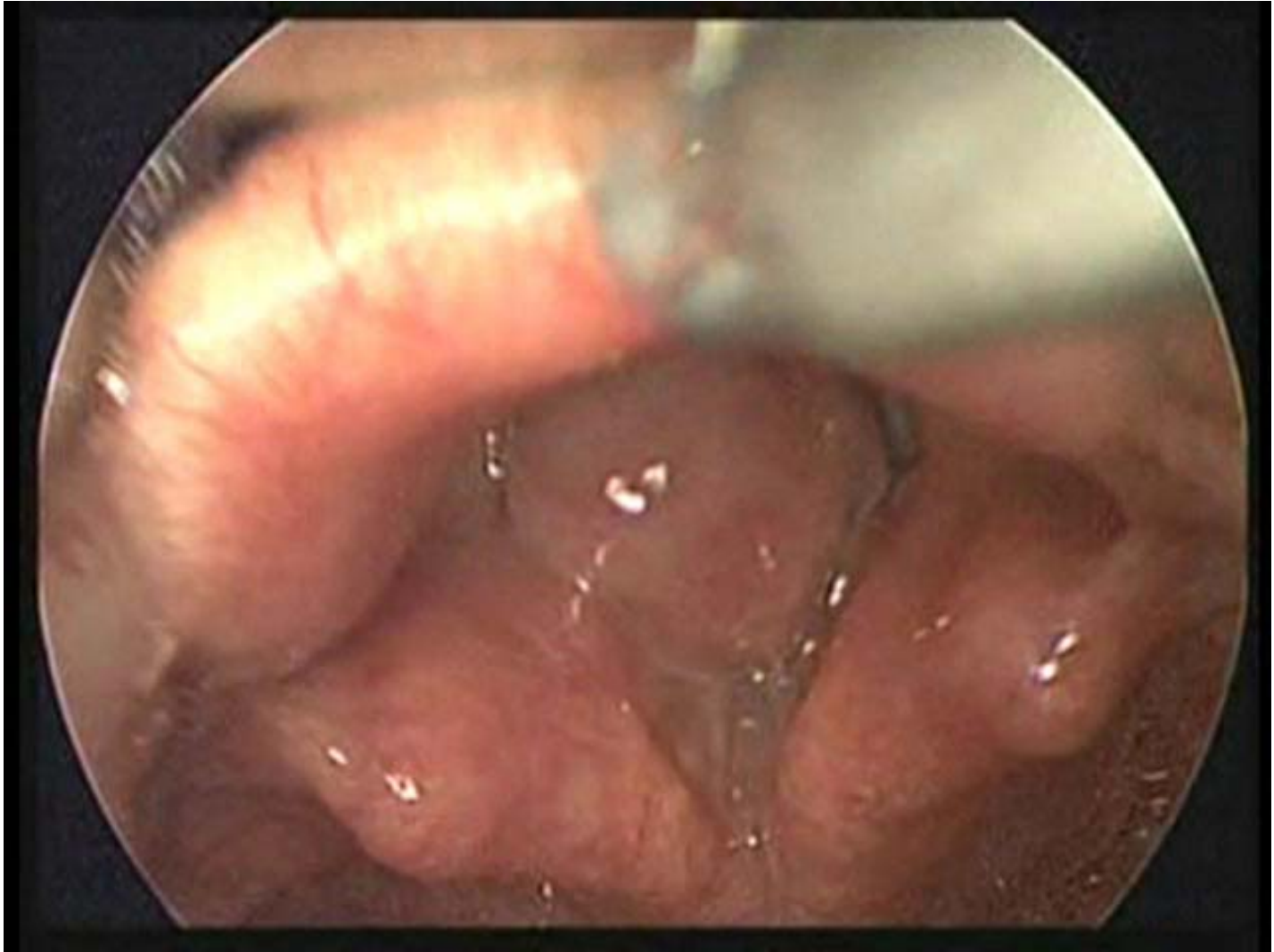平成21年4月末からのど痛み、嗄声出現
平成21年6月9日初診



左声帯後部を基部とする
巨大な振子様腫瘍

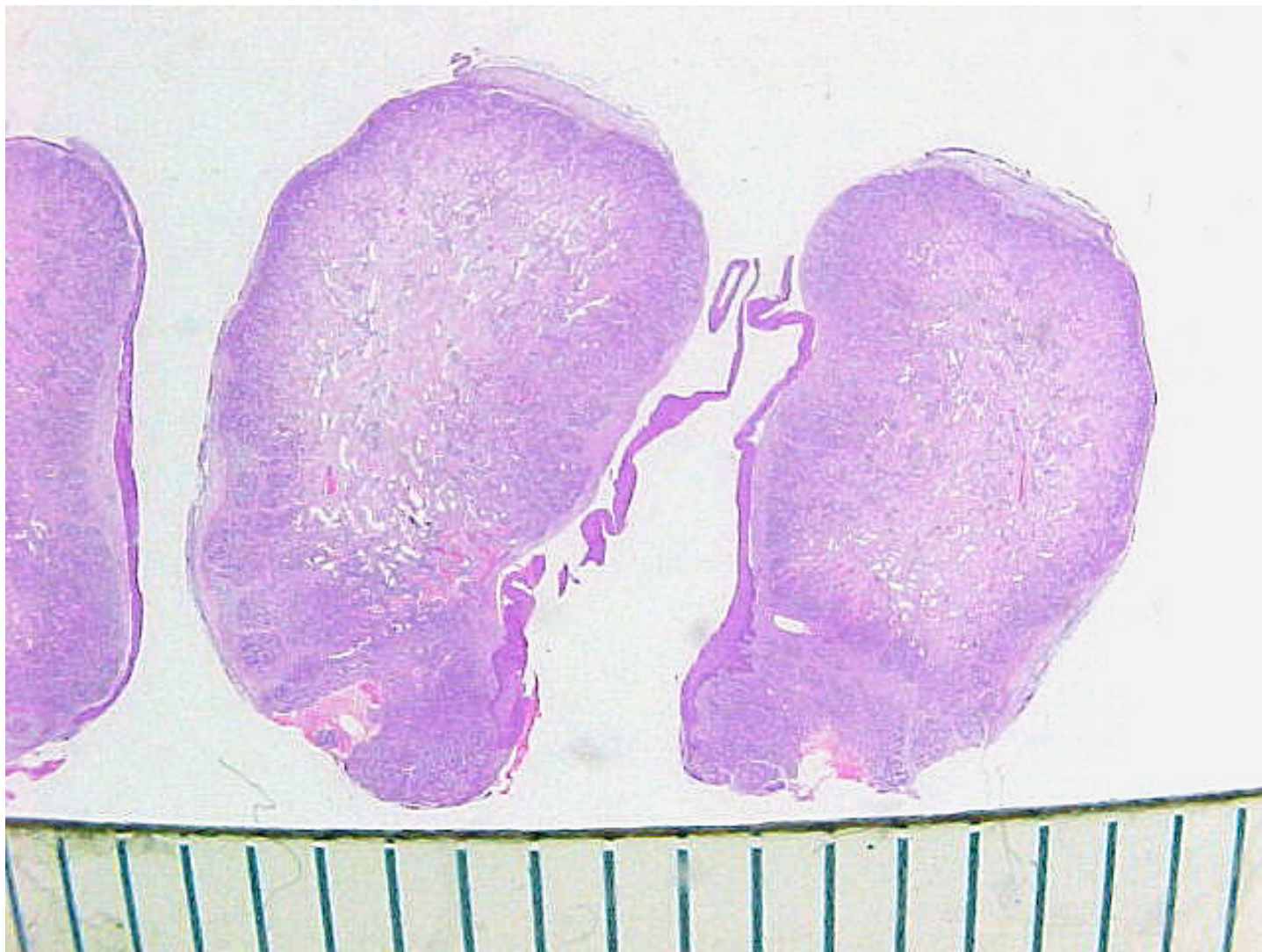右声帯後部にも小肉芽

手術

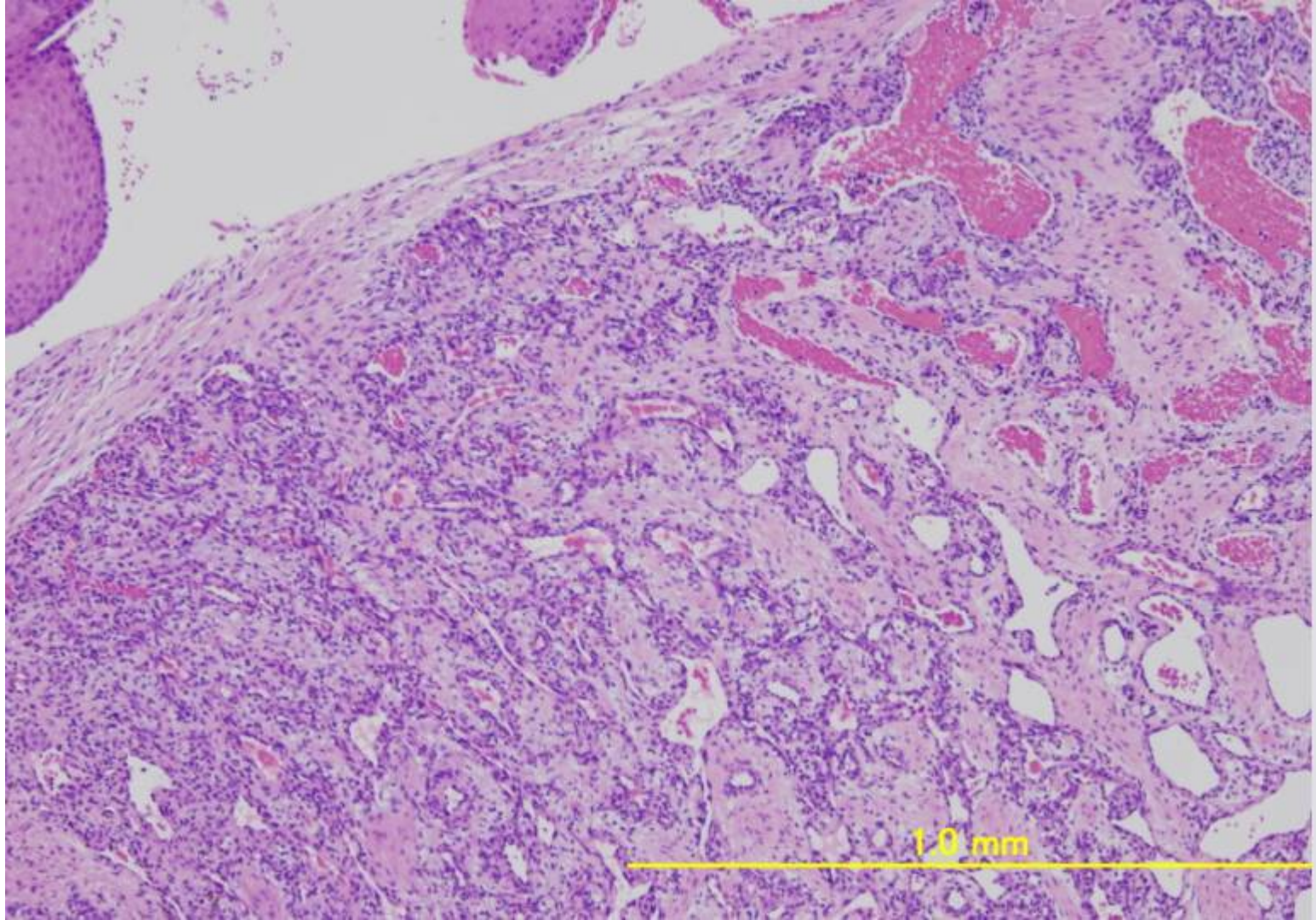


喉頭鏡(マッキントッシュ)下に無挿管で腫瘍摘出
挿管後、基部病変を切除しサージトロンで止血

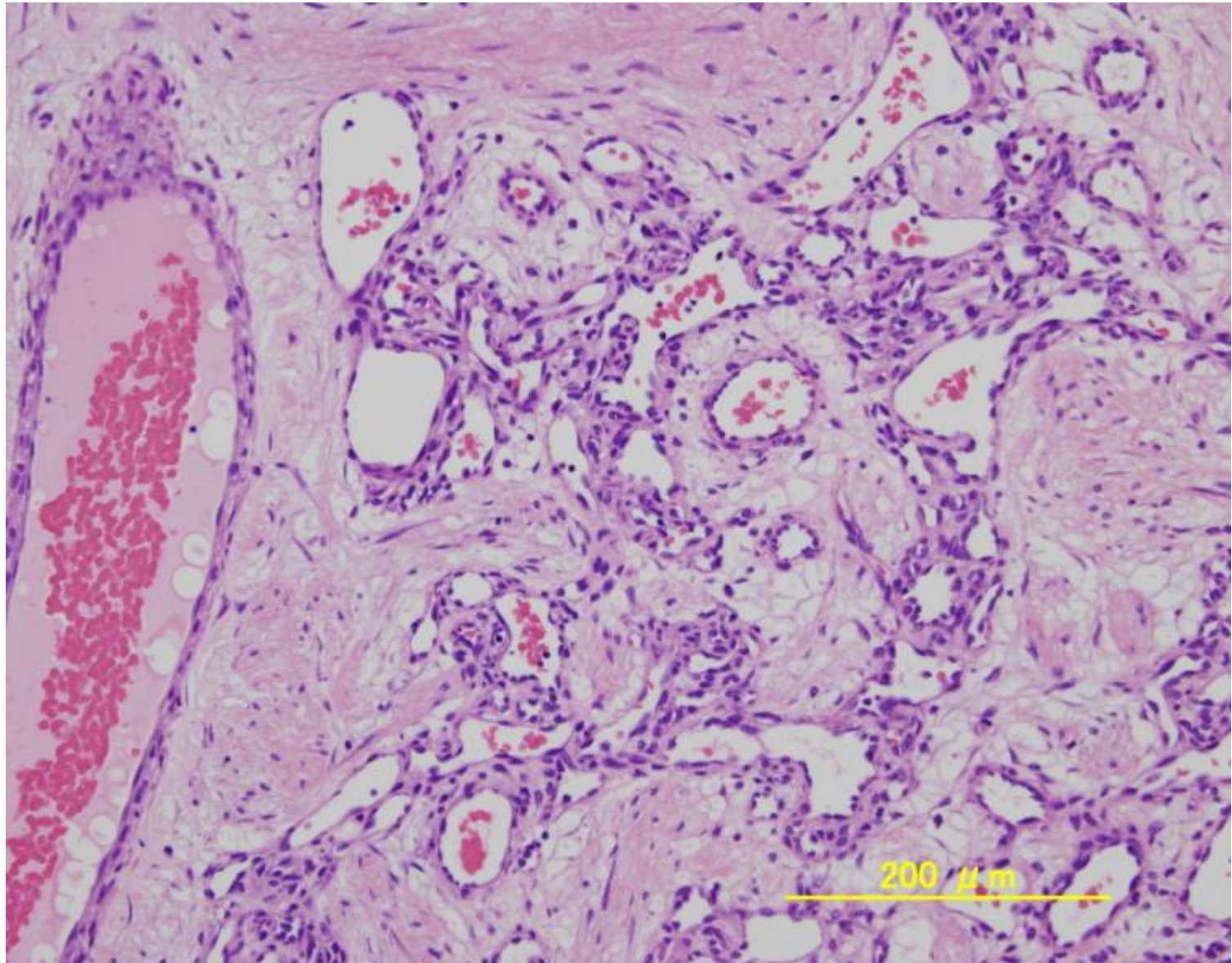
病理診断は血管腫



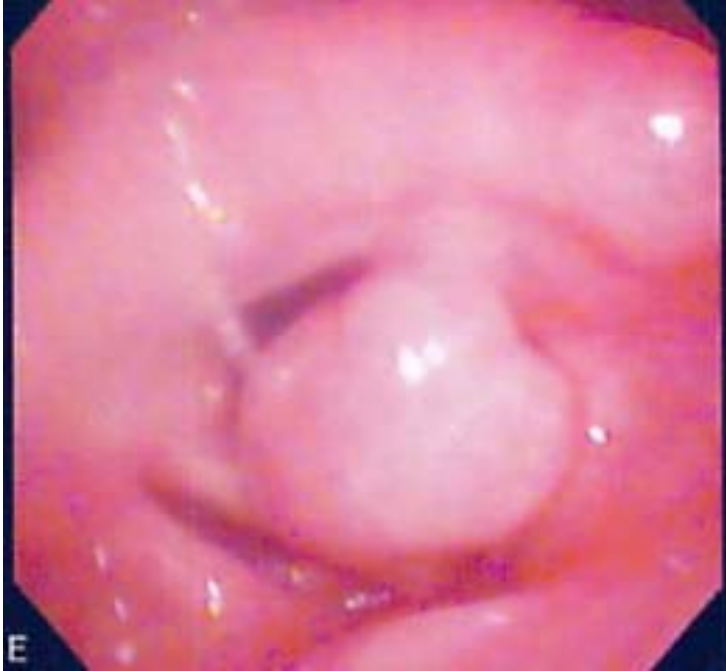病理組織 2



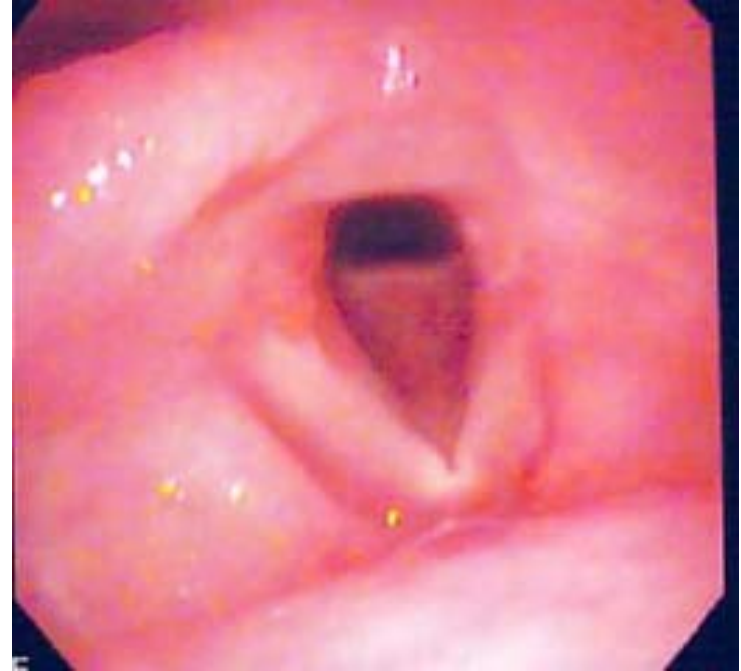
病理組織 3



術前後の喉頭所見



術前



術後

まとめ

- 声門をほぼ閉鎖する声門部振子様腫瘍を経験した。
- 美容面を考慮して、気管切開をおこなわず未挿管で腫瘍を摘出、挿管後に残存部を処置した。
- 病理組織診断は血管腫であった。
- トラブルがなく治療できたのは幸いであった。