

# OK-432による頸部嚢胞と 耳介血腫の治療成績

五十嵐 良和

**上越総合病院勤務中**

**OK-432を頸部嚢胞と耳介血腫の  
治療にもちいた成績をまとめた**

# 投与症例内訳

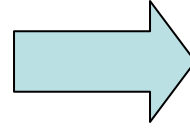
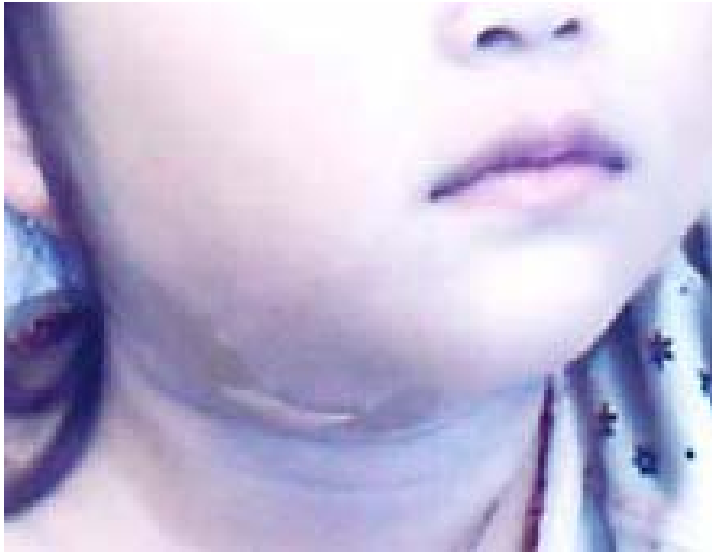|        |     |
|--------|-----|
| 頸部嚢胞   | 10例 |
| リンパ管腫  | 3   |
| ガマ腫    | 2   |
| 顎下型    | 2   |
| 舌下型    | 2   |
| 正中頸部嚢胞 | 1   |
| 側頸嚢胞   | 1   |
| 甲状腺嚢胞  | 1   |
| 耳介血腫   | 10例 |

計20例

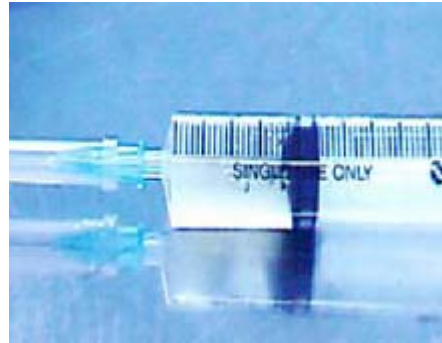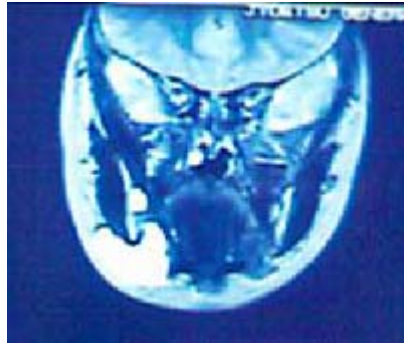
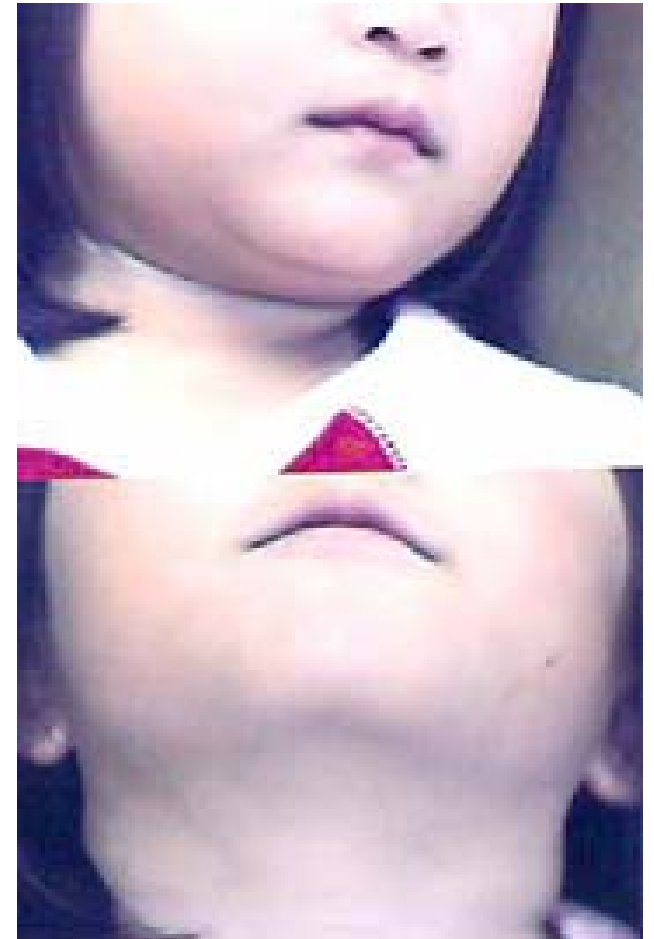# 記憶に残る症例

**2歳 女性**

**当初顎下型ガマ腫として治療  
→ 経過中リンパ管腫と診断**

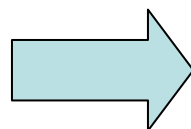
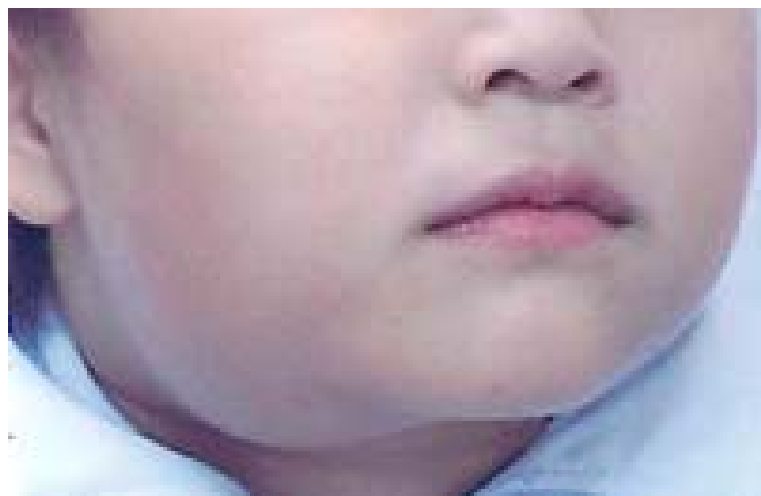


**6W**

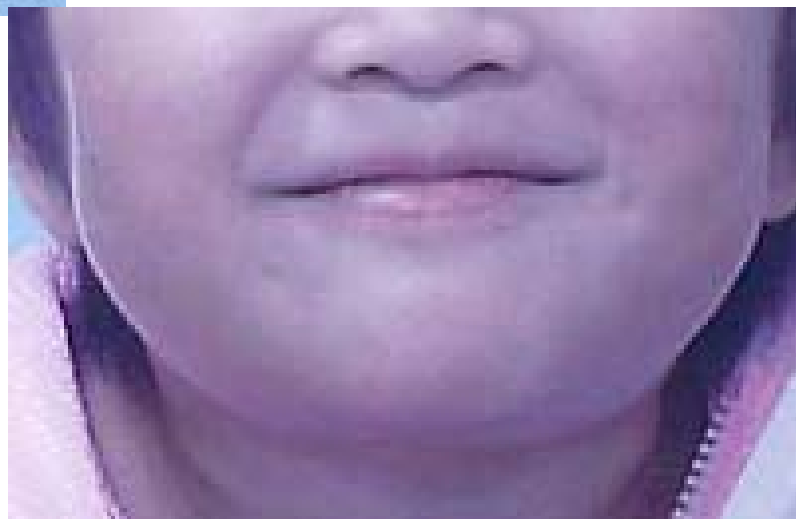

**全麻下 OK-432 0.8KE注入  
透明粘調な内容を吸引**

**約6Wで消失  
ガマ腫と診断**



**3W**



**初回投与2年後**

**両側顎下部に腫脹再出現（右＞左）**

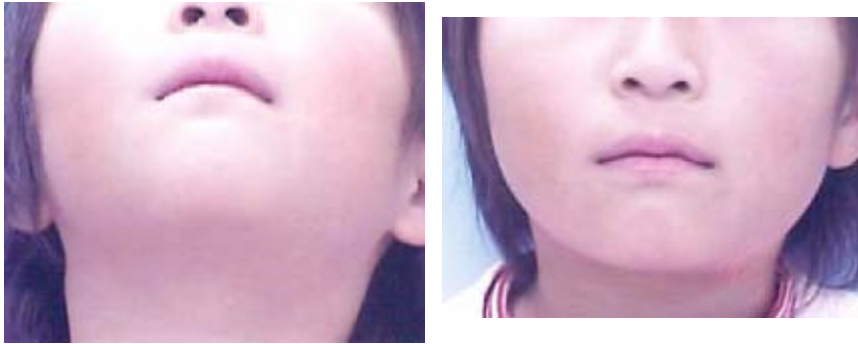**右へOK-432 1.5KEを再注入 約3Wで消失**

**血性内容液を確認**

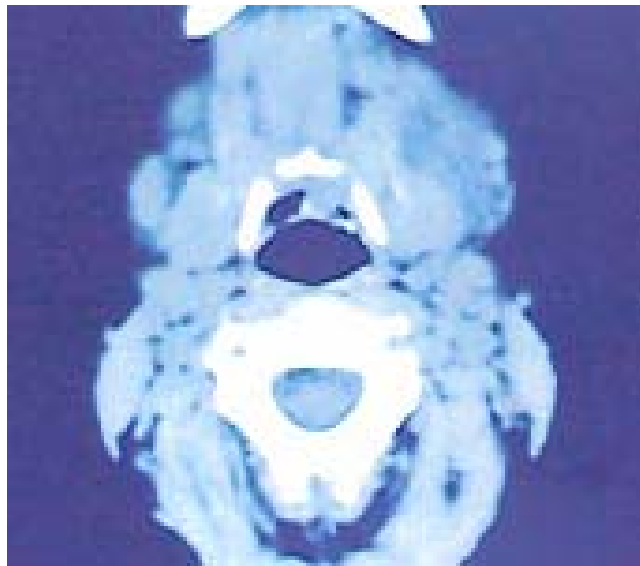
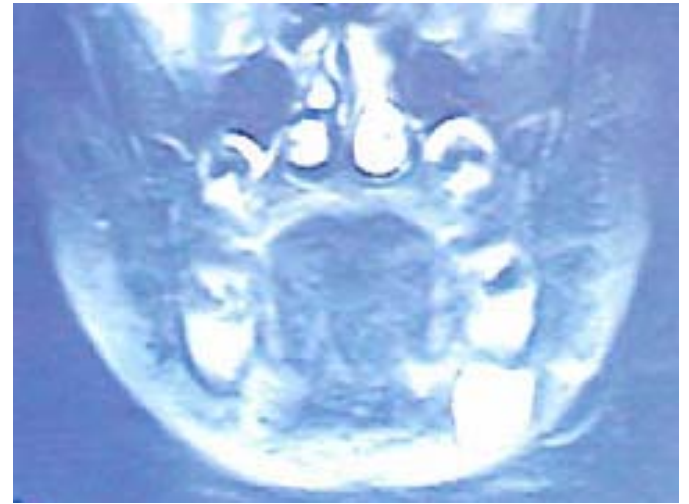
**診断をリンパ管腫へ修正**

# 左は経過観察中に自然軽快した

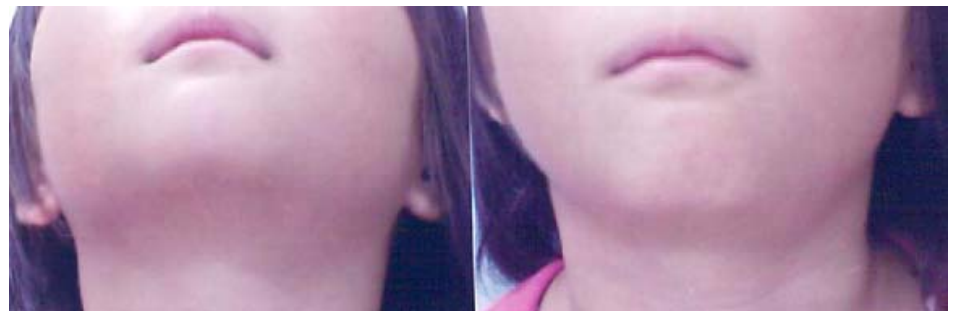H20. 12



H21. 1



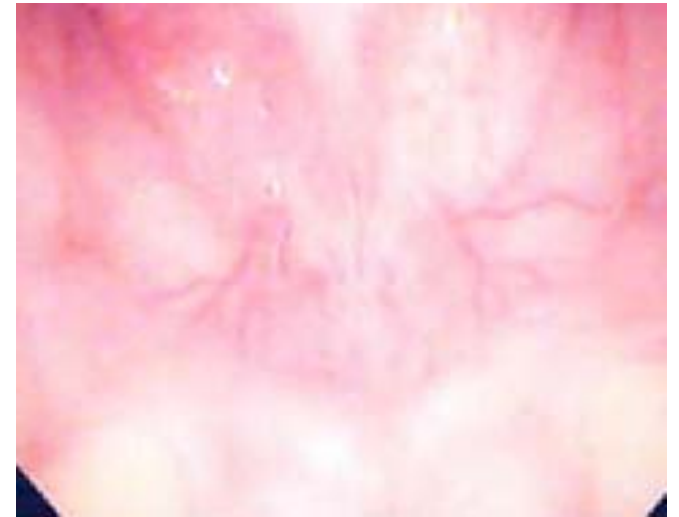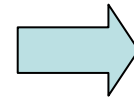
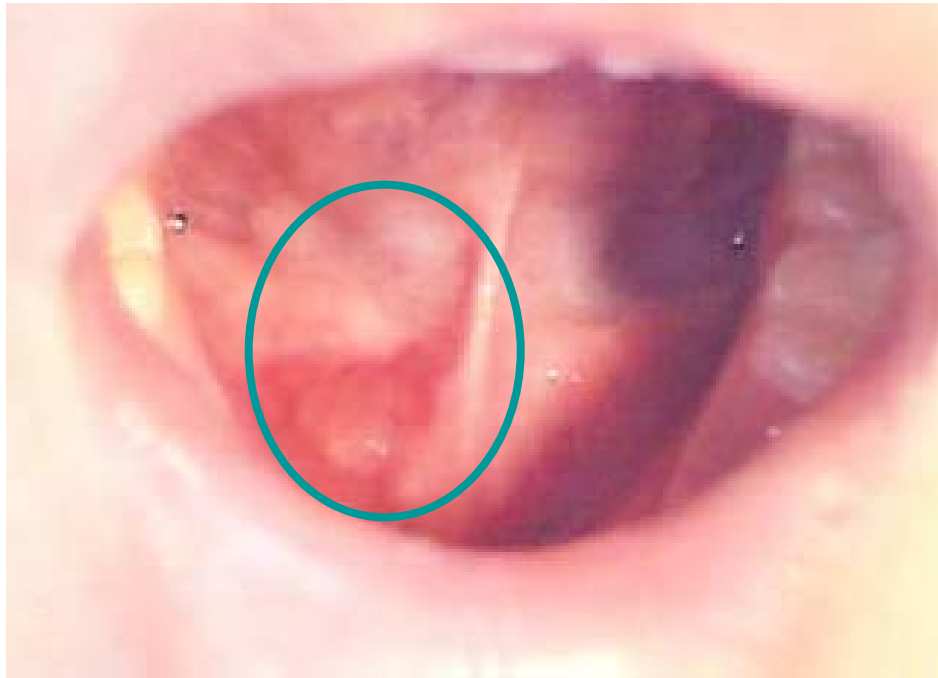H21. 7





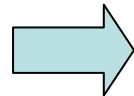
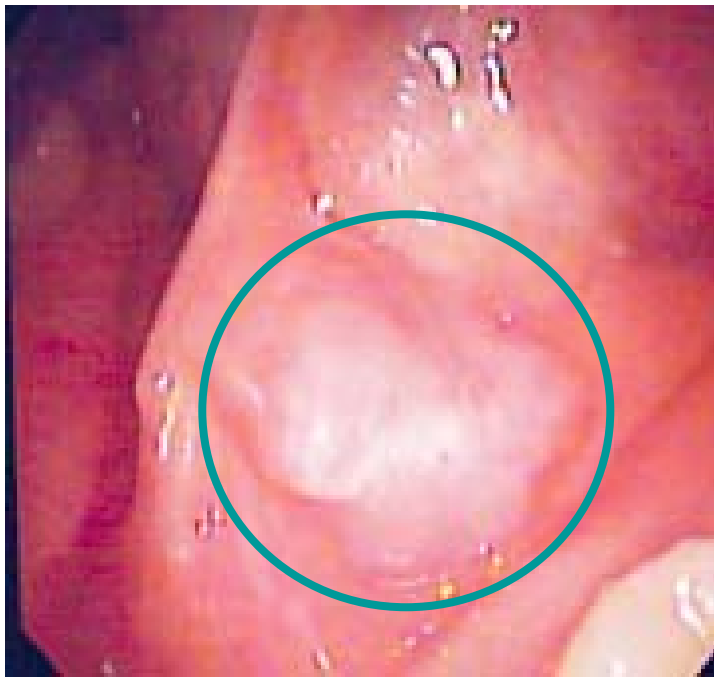# 舌下型ガマ腫

**10歳 女性**  
**OK-432 0.25KE/0.1ml 注入**

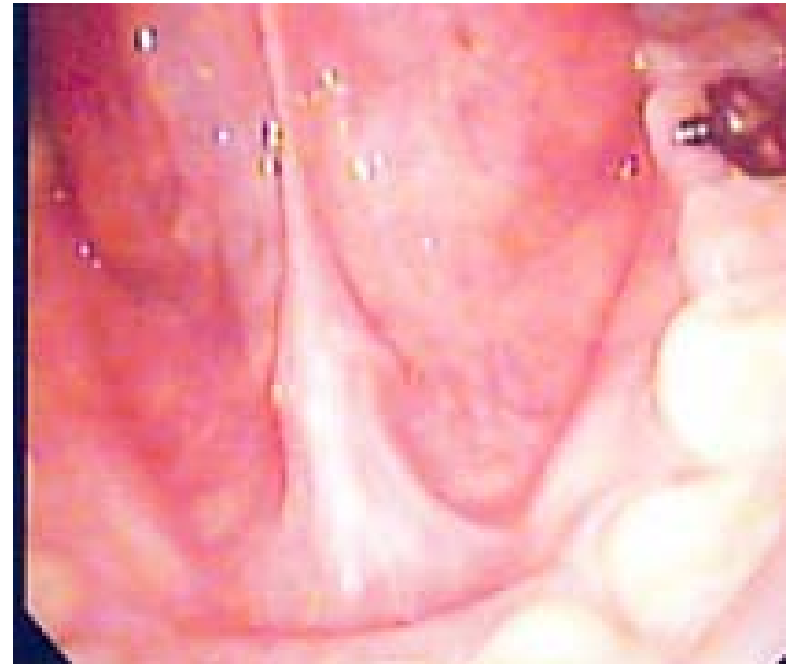


**1Wで治癒**

**25歳 女性**  
**OK-432 0.5KE/0.2ml 注入**



**6W**

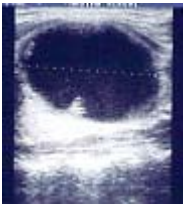
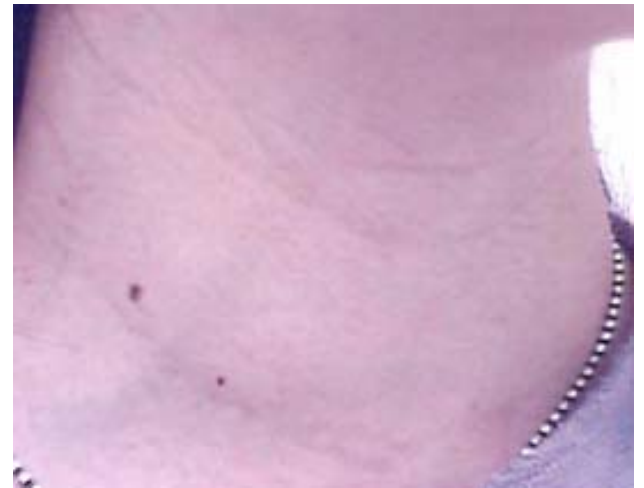
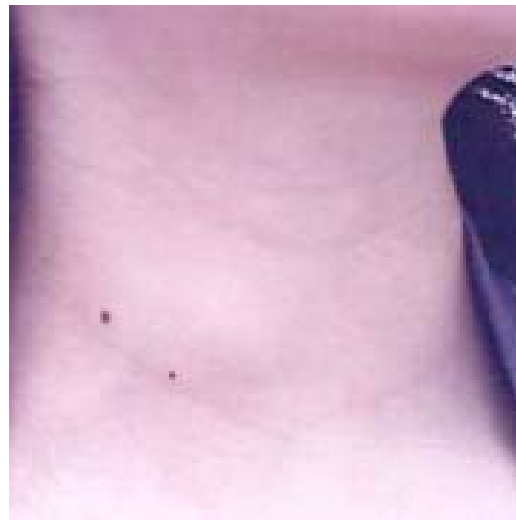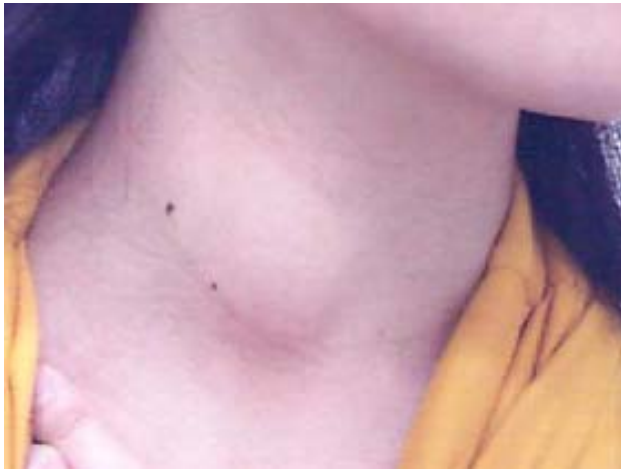**3W後に変化なく0.5KEを追加**  
**初回投与から6W目に治癒**

# 甲状腺囊肿

**36歳 女性**

**OK-432 1KE/2ml 注入 (内容液5ml)**



**前**

**8W**

**17W**

**33 × 25mm**

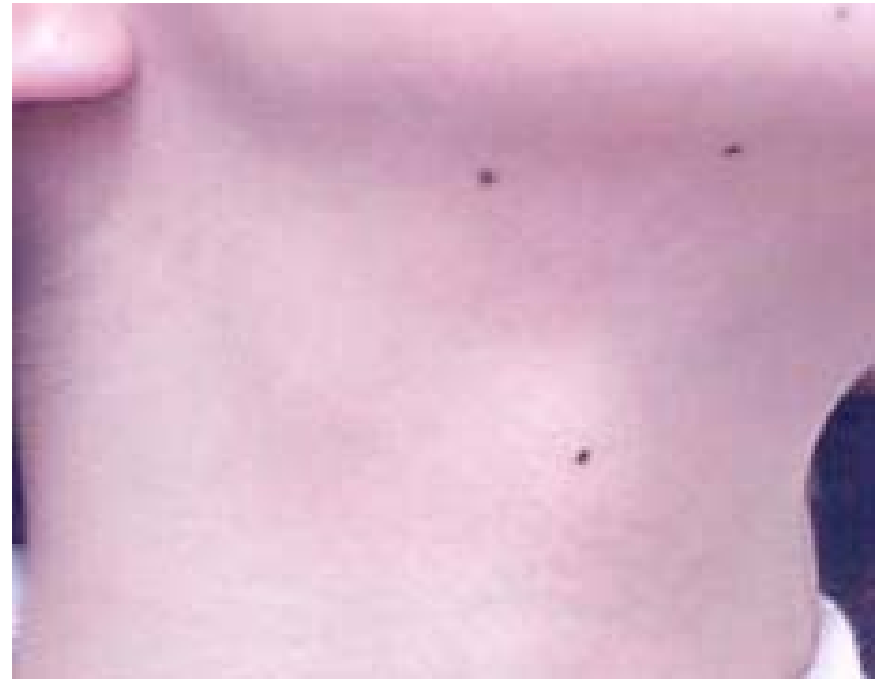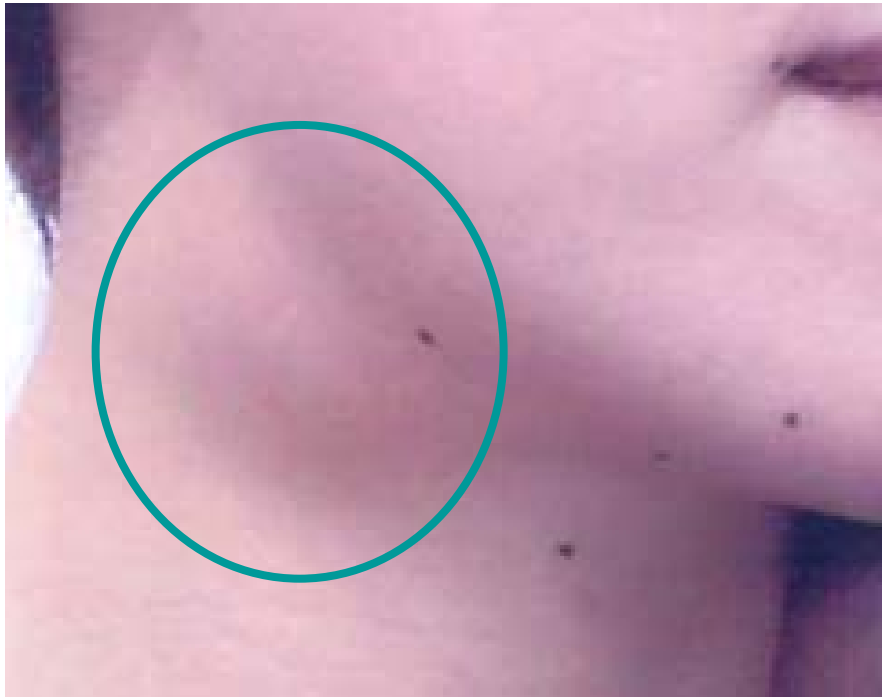**→ 15 × 15mm**

**→ 10 × 10mm**

# 側頸部囊胞

**31歳 女性**

**OK-432 1.5KE/2ml 注入 (内容液5ml)**



**前**

**40 × 25mm**



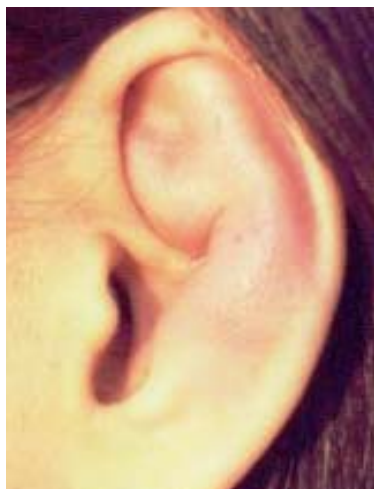**5W**

**15 × 15mm**

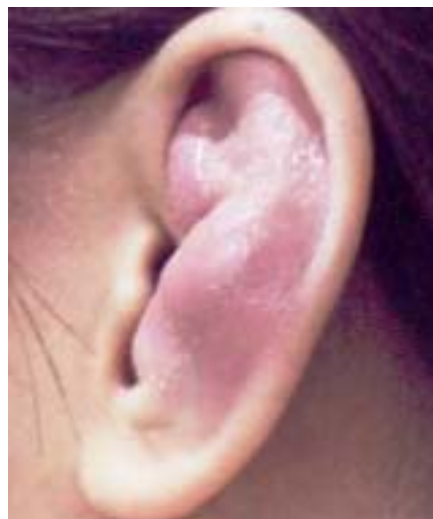# 耳介血腫



37歳 女性



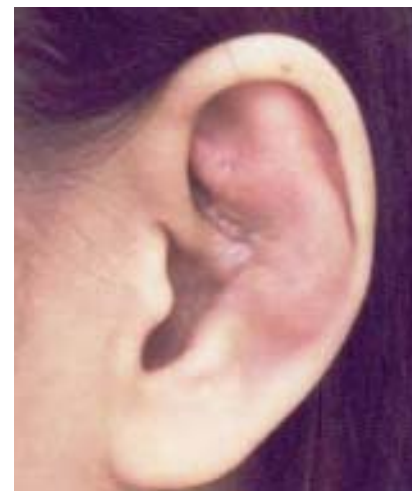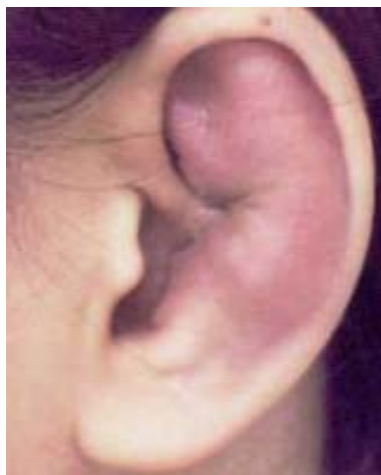OK-432  
1KE注入



治療後1週  
発赤腫脹

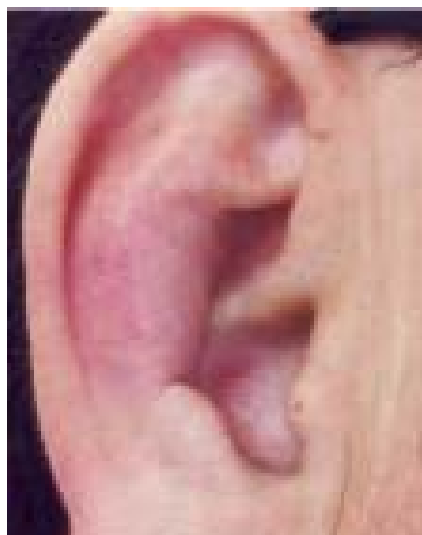


3週目  
不変

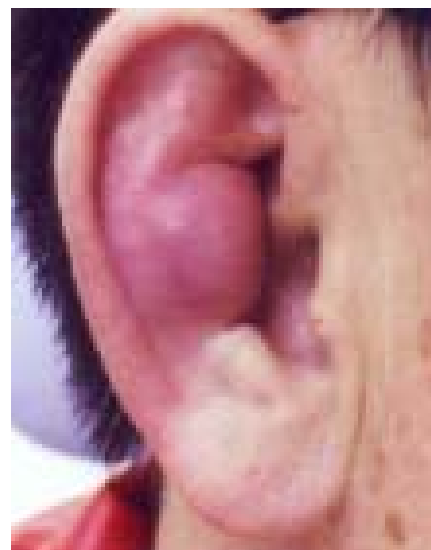


5週目 治癒

50歳 男性



OK-432  
1KE注入

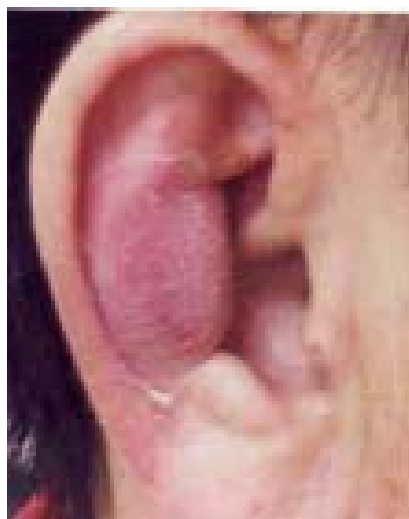

治療後1週

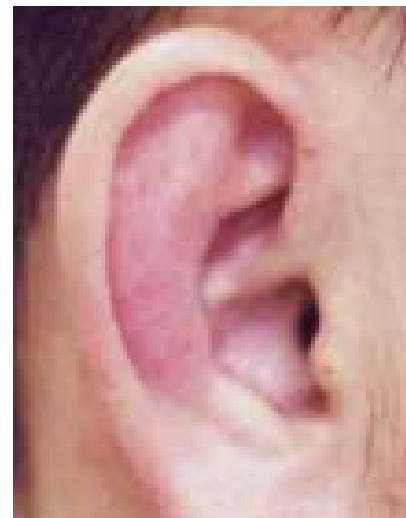
穿刺排液



2週目  
縮小傾向



4週目  
ほぼ治癒



# 嚢胞の治療成績

|        | 総投与量<br>KE | 投与回数 | 縮小確認<br>W     | 最終効果    |
|--------|------------|------|---------------|---------|
| リンパ管腫  | 2.3        | 2    | 初回 3<br>2回目 6 | ◎       |
|        | 1          | 1    | 4             | ◎       |
|        | 1          | 1    |               | △経過観察希望 |
| 顎下型ガマ腫 | 5.5        | 4    | 6（有効時）        | ○       |
|        | 1.5        | 1    | 3             | ◎       |
| 舌下型ガマ腫 | 1          | 2    | 6             | ◎       |
|        | 0.5        | 1    | 1             | ◎       |
| 正中頸部嚢胞 | 1          | 1    | 1             | ◎       |
| 甲状腺嚢胞  | 1          | 1    | 6             | ○       |
| 側頸部嚢胞  | 1.5        | 1    | 5             | ○       |

◎ほぼ消失

○縮小し美容的に問題ない

△腫脹あり

# 耳介血腫の治療成績

| 投与量     | 排液    | 縮小開始   | 治癒確認           |
|---------|-------|--------|----------------|
| 一回投与    | あり 8  | 2W 1   | 4W 3           |
| 0.5KE 6 | 初回 2  | 3W 4   | 5W 4           |
| 1 KE 3  | 追加 6* | 4W 3   | 6W 2*          |
| 複数回投与*  | なし 2  | 5W 1*  | 7W 1           |
| 1KE×4 1 |       | 6W 1   |                |
|         |       | 平均3.7W | 平均5.1W<br>全例治癒 |

# まとめと考察

- OK-432療法の効果発現には5－6週間要する場合が多いため、追加投与をあせらずじっくり待つことが肝心
- 耳介血腫では、腫脹が強い時期に内容液を穿刺したほうが良い印象
- 医療経済性、美容的に優れ、安全、治療効果の高い本療法が、保険適応など諸要因に制限されず使用できる環境となることを願う