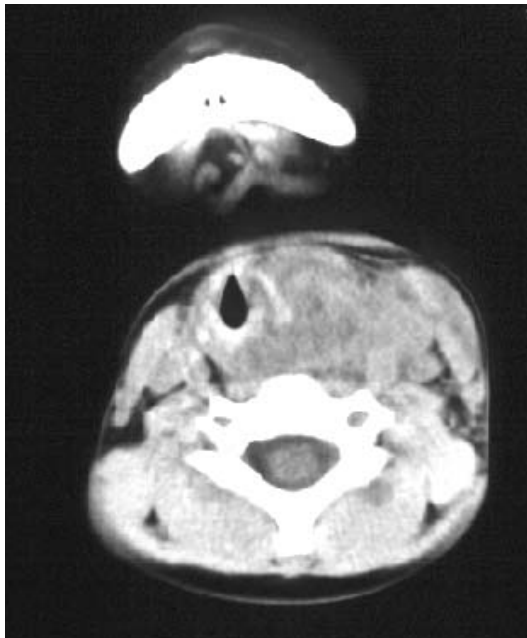


# 頸部打撲を誘因とした 小児深頸部膿瘍症例



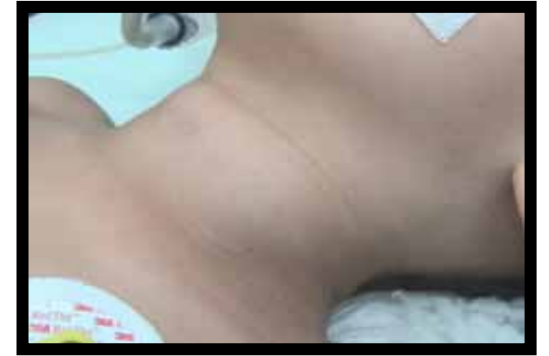上越総合病院 耳鼻咽喉科  
五十嵐良和

# 症例 4才 男性

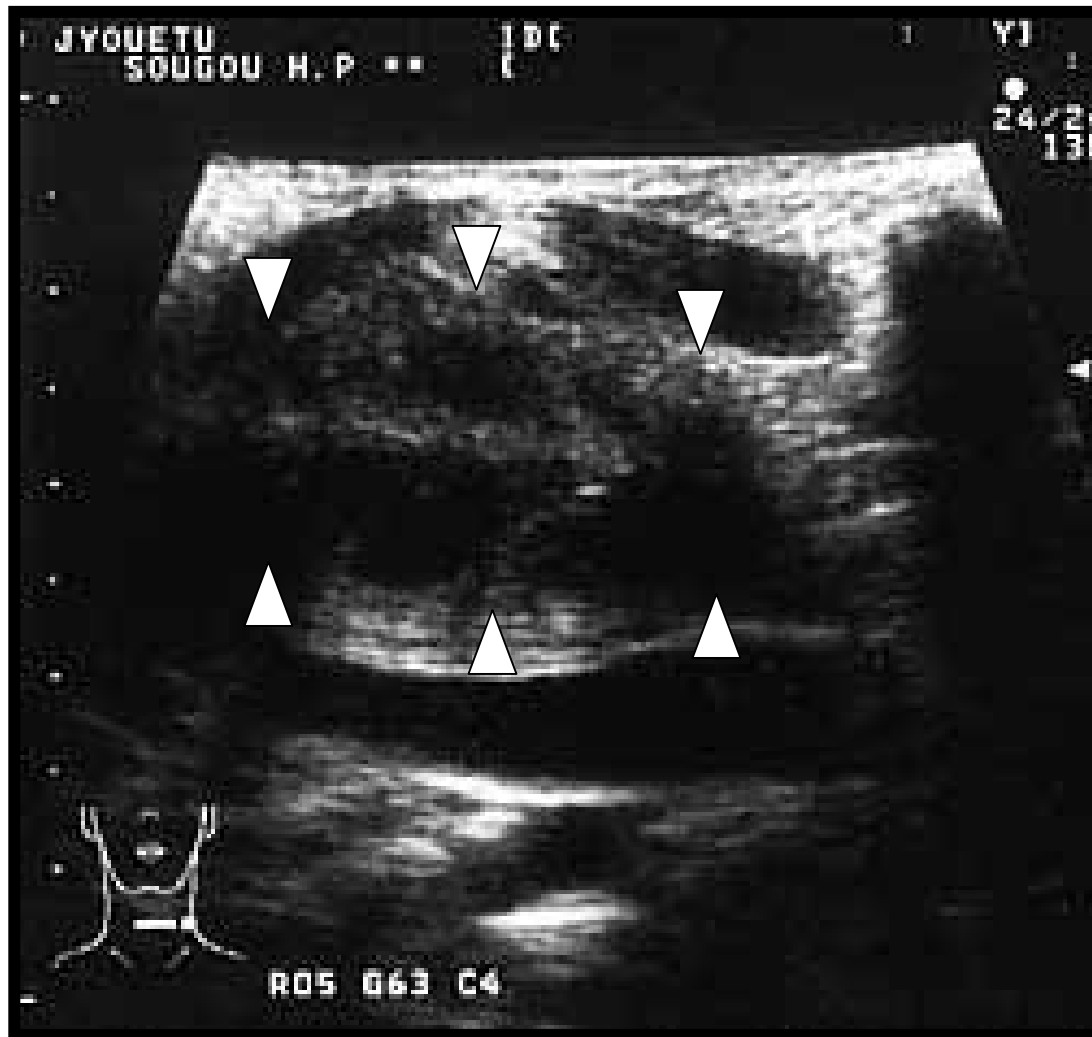
主訴 打撲後の左頸部腫脹

現病歴

平成14年8月8日、遊戯中、  
頸部を鉄棒に強打し、左頸部に疼痛・腫脹が出現。  
8月9日、当院小児科、外科受診。  
エコー施行され、血腫と推定され経過観察。  
その後、頸部疼痛と腫脹が徐々に増悪、  
39 以上の発熱、食欲不振、夜間呼吸困難も出現。  
8月13日(受傷後5日目)、耳鼻咽喉科を受診。



# 受傷翌日のエコー(外科にて)

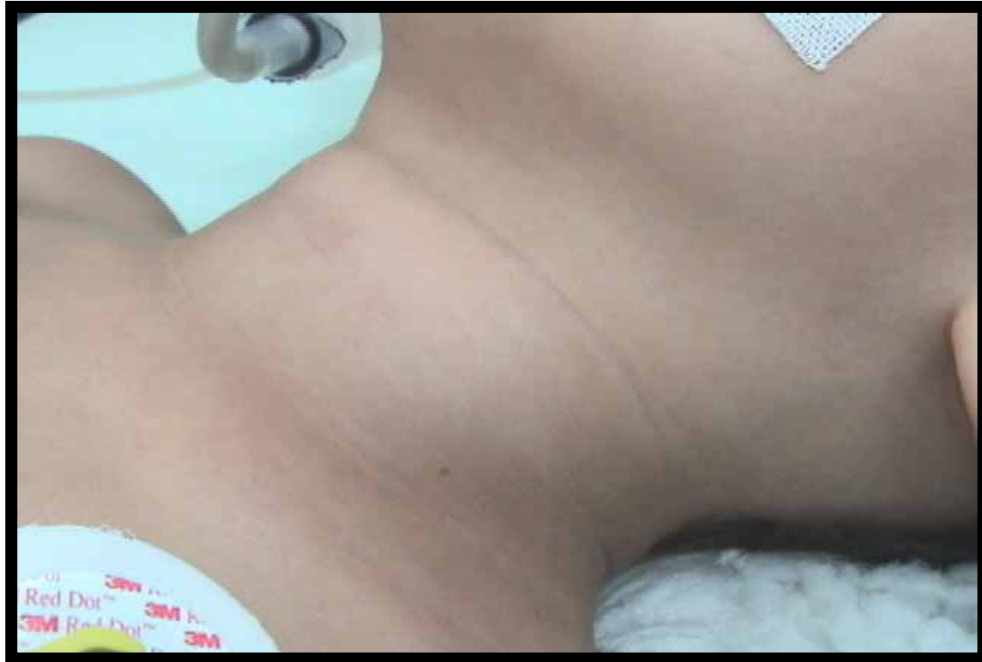

頸筋深部に貯留液を認める。

担当Dr(外科)より  
「気腫を示唆する所見は認めなかった。」

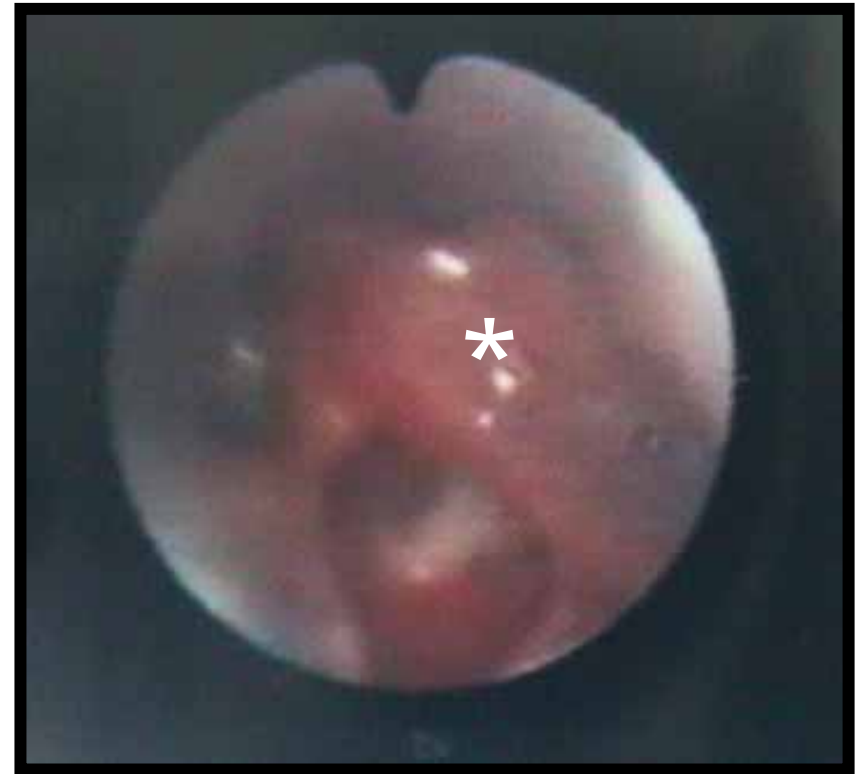
との弁。

# 耳鼻咽喉科初診時(受傷5日目)



SaO<sub>2</sub> 98%

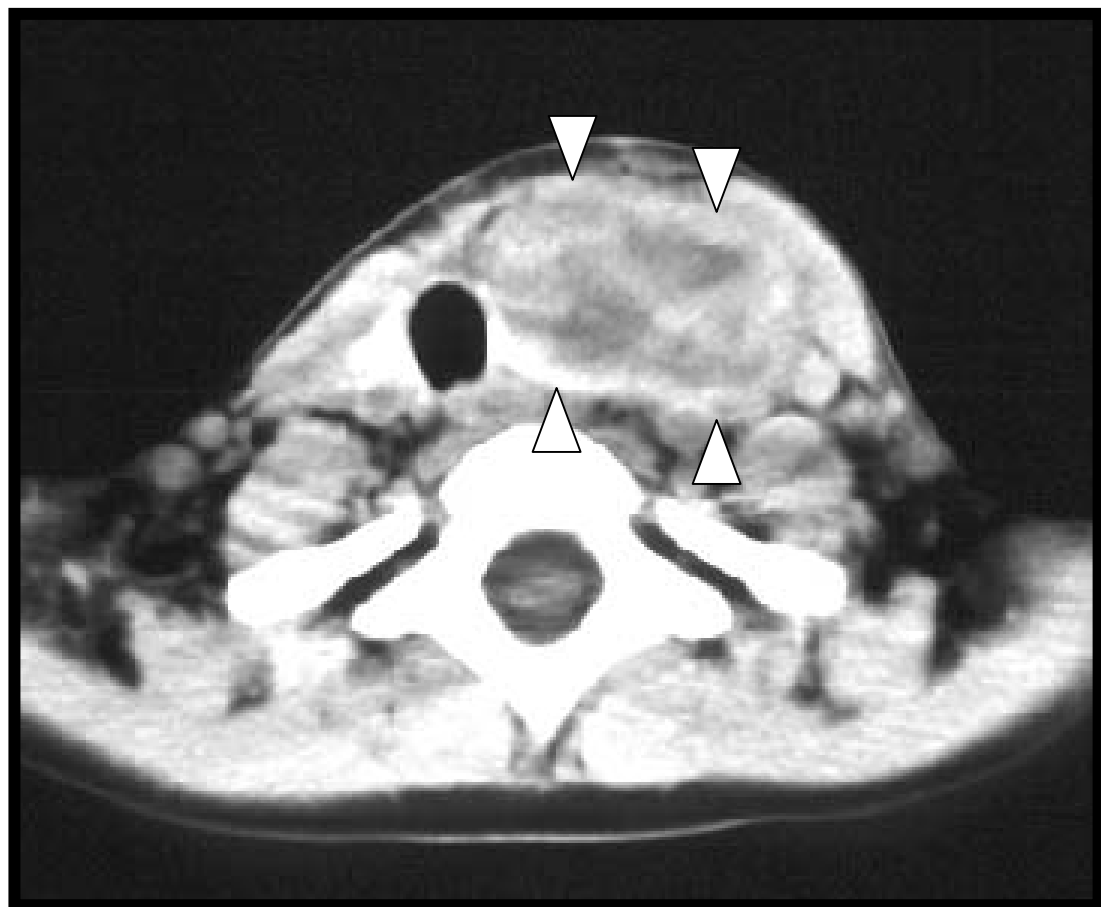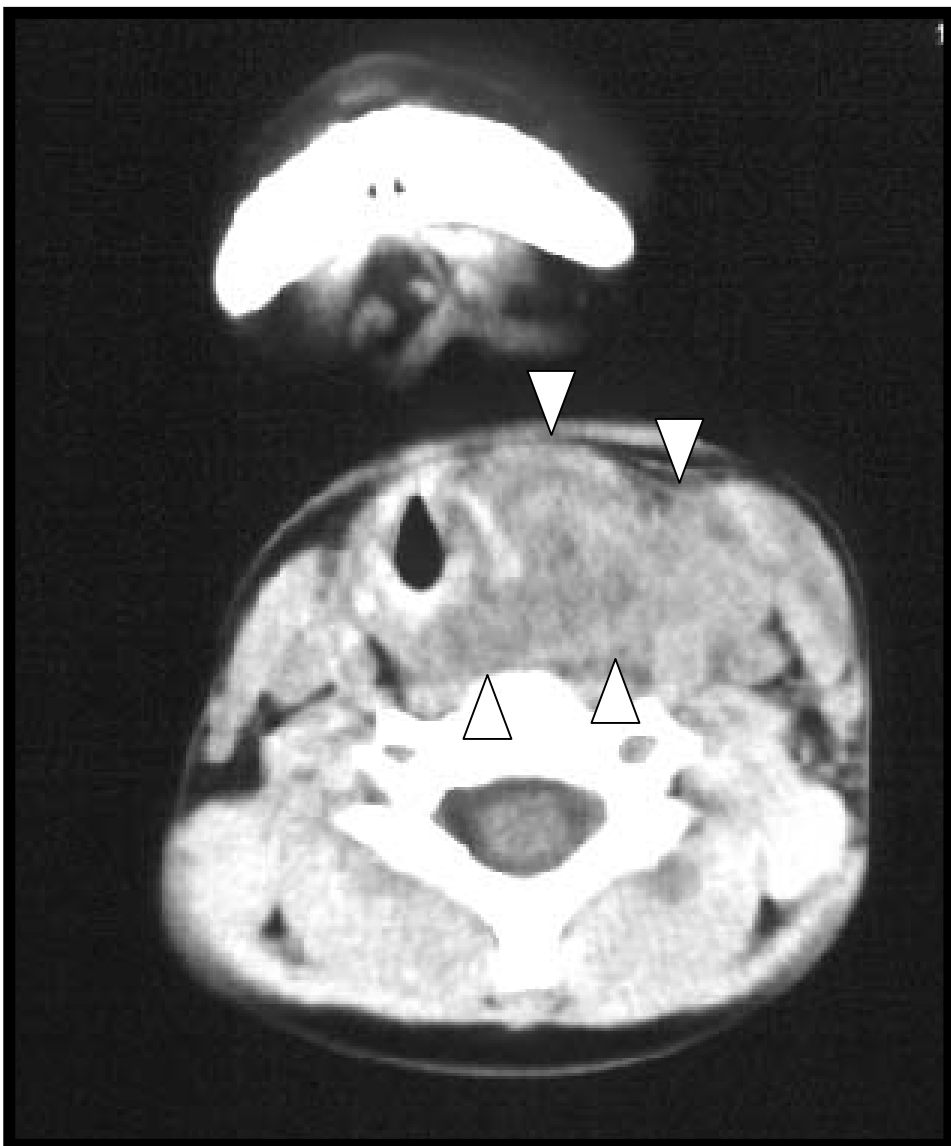
WBC 12.800 CRP 15.4



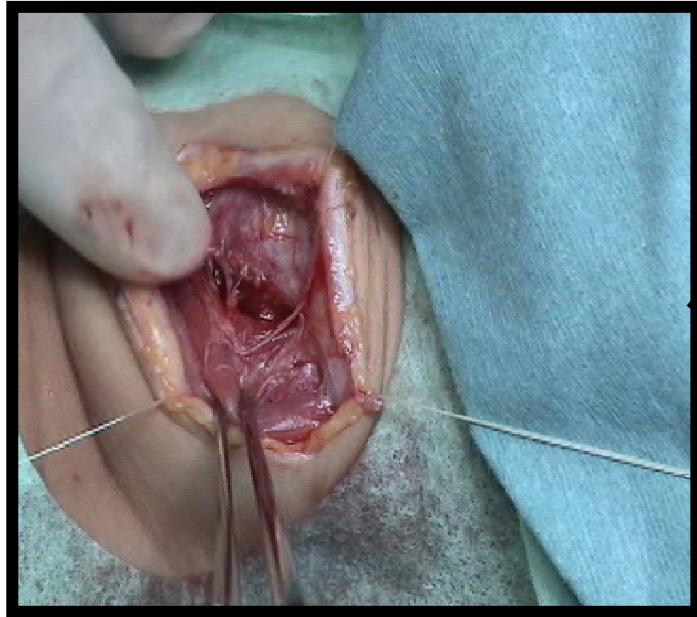
左披裂部の腫脹と運動低下

# CT

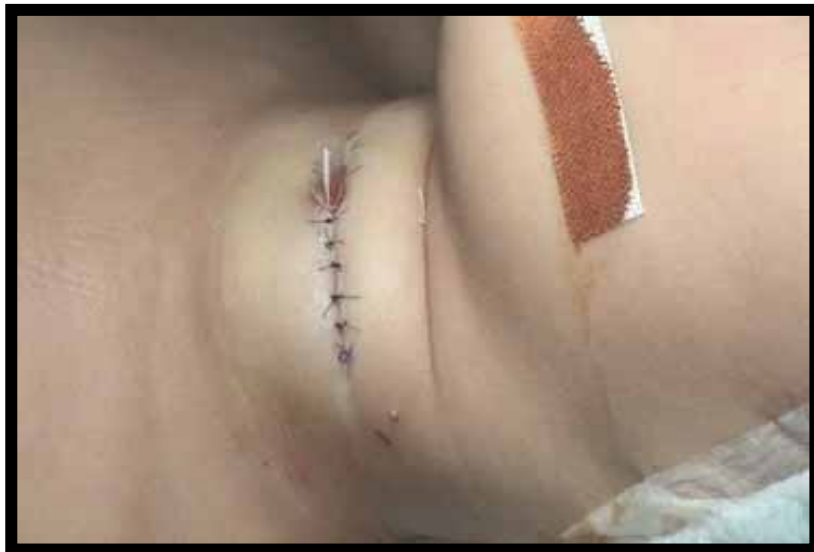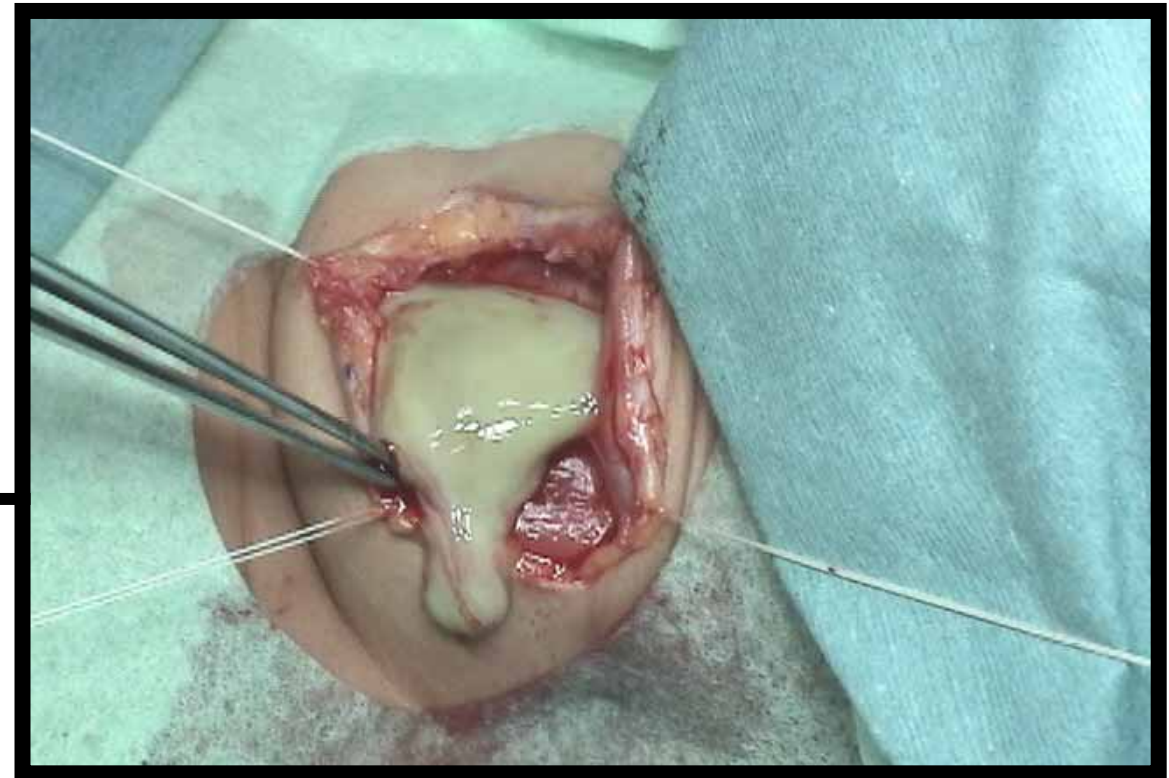
喉頭、気管を圧排する膿瘍、  
血腫？（手術前は不明だった）



# 手術所見



外切開にて臭気を発する膿を確認。  
これを排出・洗浄し、ドレーン留置。  
気管切開は施行せず。



# 術後治療と経過

治療 (嫌気性菌を考慮)

抗生剤 SBT/CPZ + CLDM IPM/CS

ステロイド Dexamethasone

経過

手術翌日、解熱、疼痛軽快。


術後3日目ドレーン抜去。10日目退院。

その後、再発傾向なし。

膿培養で、H.Influenzaeを検出。

# 本症例の疑問点

頸部打撲で膿瘍を生じた原因は？



受傷直後は、血腫または気腫？

二次的に気道感染を合併した？

打撲が先天性嚢胞の感染を誘発？？。



# まとめ

- 頸部打撲を誘因とした、小児深頸部膿瘍症例を経験した。
- 外科的治療(切開ドレナージ)と抗生物質、ステロイド投与により、後遺症なく治癒した。
- 細菌培養でインフルエンザ菌を検出し、外傷性皮下気腫または血腫、もしくは先天性嚢胞に二次気道感染を合併したものと推定したが、不明である。